asia medical specialists
亞 洲 專 科 醫 生

ISO 9001:2015
FS 550968

手部常见的疾病

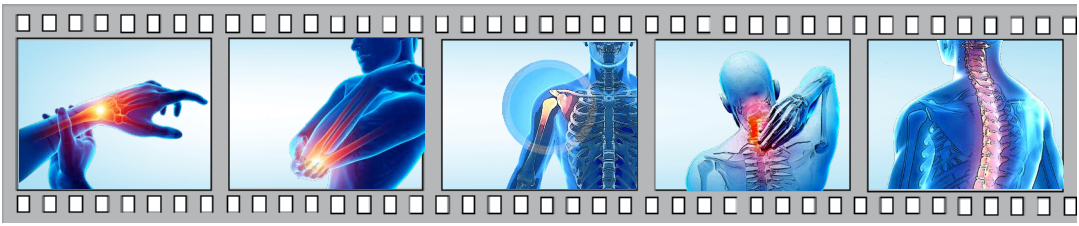

我们的双手，由使用绣花针到拿起重物，具有细腻的触感和变化万千的动作，是我们直接连接世界的渠道。

常见手部问题的症状包括肿块，畸形，功能丧失，疼痛和感觉障碍（麻痺或针刺感）。及早发现和准确地诊断这些病症有助患者减轻问题的困扰。本文跟据典型症状的分类，简要地概述最常见的手部疾病。

疼痛和功能丧失

手指屈肌腱鞘炎（弹弓手/扳机指）

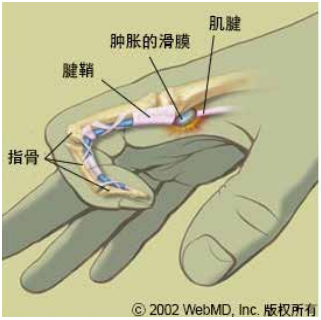

这种症状是较易诊断的，因为患者的手指会感觉被卡住及疼痛。手指可能会卡在屈曲的位置，需要以外力把它拉直。 而在某些情况下，只有手掌的屈肌腱（通常在掌心）会出现疼痛，并于掌心掌骨头部附近紧密的肌腱滑车出现压痛感。

弹弓手亦被称为被稱為*狭窄性腱鞘炎*，是普通科医生和骨科专科医生的最常治疗的肌肉骨骼疾病之一[1]。在在中年女性中较常见的是原发性狭窄性腱鞘炎，这一类的炎症虽然是属原发性，但有些是 因为过度使用手指或重复运用手指运动的活动所引致，从而导致屈肌腱退化及A1滑车增厚。症状通常在早晨或握紧物件头后会加剧，但会在拉直屈曲手指后有所改善。患有结缔组织疾病的患者，如类风湿性关节炎，糖尿病和痛风，则较易出现*继发性狭窄腱鞘炎*。

治疗方案

大部份患者对物理治疗及近肌腱位置注射类固醇均有良好反应。而单只弹弓手指患者相比多只弹弓手指患者，对治疗有更佳的效果。此外，如果患者的症状在注射后两年内都得以舒缓，复发的机会也多数较少[1,2]。当发现所有保守治疗的效果皆不理想之时，患者可以考虑接受一个小手术（A1滑车释放术）去释放板机指卡住的的韧带。这种经皮释放手术（percutaneous release) 可在一般的诊所环境下，以局部麻醉方式进行[3]。

拇指狭窄性腱鞘炎（妈妈手）

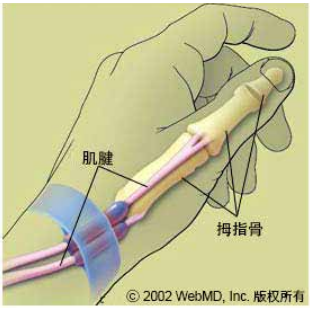

这种常见的疼症会影响手腕桡侧边缘的拇指伸肌腱。如果拉扯受影响的肌腱，例如屈曲拇指和扭动手腕，或者在握拳或抓握时令到肌腱绷紧，疼痛会加剧。这种情况在中年妇女中最为常见，但也与怀孕和喂哺母乳有关。就像其他类型的炎性腱鞘炎一样，妈妈手的确切成因未明，但许多人认为长期过度使用手腕和重复涉及腕关节上的桡骨和尺骨的活动可能导致潜在的肌腱病变。

治疗方案

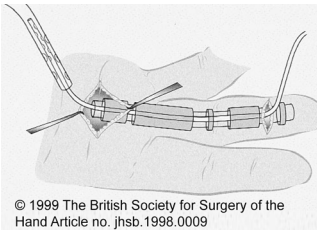
© 1999 The British Society for Surgery of the Hand Article no. jhsb.1998.0009

单次类固醇注射有效减轻80%以上**拇指狭窄性腱鞘炎**的征状，其中超过一半患者的症状在至少12个月内不会出现重复出现。如症状会再次出现，其中大多数会在首6个月内发生[4]。在怀孕期间和母乳喂养期间注射类固醇是安全的。

感染性腱鞘炎

与上述的炎症性腱鞘炎不同，**感染性腱鞘炎**是腱鞘内的密闭腔受到感染；必必须及时诊断和治疗。潜在并发症包括手指僵硬，在严重的情况下可能需要进行手指截除[5]。

一般早期的临床诊断可以用*Kanavel sign*来判断手指有否患了屈指肌腱腱鞘炎.征状包括 一：有梭形的肿胀; 二：手指屈曲姿势（手指呈现半曲状态）;三：受影响的肌腱一带有压痛感; 四：手指被拉扯会造成疼痛。

治疗方法包括及早处方静脉内注射抗生素，以及开放式冲刷或导管冲洗的手术引流[6]。

关节炎

除了肌腱和腱鞘的这类的异常之外，由腕掌关节、手指小关节、腕关节和远端桡尺关节的过度使用或骨关节炎，都可以引起慢性疼症和肿胀。常见的症状是疼痛和僵硬，受影响关节末端的范围在使力或活动后更易出现。这些症状可导致功能下降，并可显著影响患者的生活质素。

治疗方案

首选治疗方案是物理治疗，夹板固定和服用止痛药。如果依然无法舒缓症状，关节镜滑膜切除术这一类的小手术会是另一个选择。至于严重的退化个案，则需要为其功能位置上进行关节融合术，或进行各种类型的关节置换或切除关节成形术[7, 8]。

肿块

体内发现**肿块**可能会令人担忧，但总括而言，上肢并不常出现癌症，大多数**肿块**都是「良性」的。

结节水囊肿

结节水囊肿（腱鞘囊肿）是手指，手掌和手腕中最常见的肿块。它是一种充满凝胶状粘液样物质的滑膜囊肿。**结节水囊肿 (腱鞘囊肿)** 虽然属良性的，尽管经过仔细的治疗，但也会复发。

巨细胞瘤

腱鞘的**巨细胞瘤**是手部腱鞘中的实心肿块，很容易与腱鞘囊肿混淆。巨细胞瘤有两种－ 局限型和弥漫型。尽管两者都是良性的，弥漫型没有清晰的边界，并且具有凶猛的生长和更高的复发率。

血管球瘤

血管球瘤（或称脉络球肿瘤或球状瘤最常在指尖和指甲表面下出现。它是皮肤微血管中负责调节体温的血管脉络球的良性增长。**血管球瘤**在女性中更为常见，会导致阵发性刺痛、压痛和不耐冷。虽然它们可以在身体的任何部位生长，但上肢末端是它们最常见的位置 [10]。

神经鞘瘤

通常以无症状肿块或缓慢生长的肿胀方式出现，患者会有轻微的不适。它们属于神经线的良性肿瘤，因此各式感觉异常（例如针刺或疼痛）皆可能由肿块受压引起。超声波或磁力共振扫描可有助于确诊此类的病变。

治疗方案

手术切除是**腱鞘囊肿**，**巨细胞瘤**和**血管球瘤**的一般治疗方案 ， 成功率高且没有明显副作用。至于**神经鞘瘤**，我们会试图切除**神经鞘瘤**，同时保留神经的其余部分。但因为神经正常部分有机会受影响，或有残余感觉异常的风险險 [11]。

畸形/变形

手指或手的爪状变形可以由多种不同的病因造成：如**掌腱膜挛缩症（迪皮特朗挛缩**)、 骨骼畸形、关节破坏、因为外在筋腱与内在筋腱之间的不平衡所造成的神经病变（**尺神经麻痹**）和任何先前的创伤中所造成的**腔室症候群**等等。

由于手部的爪子畸形会导致握力和夹紧力度的降低，会进一步削弱手部的功能。

掌腱膜挛缩症（迪皮特朗挛缩）

掌腱膜挛缩症（迪皮特朗挛缩），是一种会逐渐恶化的病症。手掌中的正常纤维组织层会逐渐收紧，令手指屈曲。手掌筋膜和手指韧带变厚并缩短至病态程度，并最终导致一个或多个手指的屈曲畸形。

掌腱膜挛缩症（迪皮特朗挛缩）的主要成因尚未清楚，但遗传因素有很大的影响，在有北欧血统

的家庭中常见。其他风险因素包括糖尿病、吸烟和酗酒。

治疗方案

最常用的治疗方法是酵素注射和手术。手术的选择包括开放式或经皮针刺筋膜切开术（亦称为腱膜切开术）和部分/全部的筋膜切除术。在临床试验中证实，不论是使用酵素注射或经皮针筋膜切开术，对近端指间关节挛缩的减少，活动范围或患者报告的结果皆没有显著差异[12]。

爪型手（鹰爪手）

爪型手（鹰爪手）是由尺神经功能障碍引起的手部位置异常，而**肘管综合症**是上肢末端第二常见的压迫性神经病变。肘管综合症会引起无名指及尾指麻木（针刺）和灼痛,以及手部的迟钝和乏力。当肘部弯曲时，因为尺神经在肘部的肱骨内侧上髁周围绷紧，症状通常会更加严重。电子诊断测试对于准确诊断肘管综合症和其他压迫性神经病变至关重要。

治疗方案

夜间时配戴肘部伸展支架可能会有所帮助。手术方面，可以选择包括*尺神经移转位术*（皮下或肌肉下）或*尺神经减压术*（同时切除肱骨内侧上髁）。*尺骨神经转位手术*相比一般减压手术会带来较多不适，患者一般需要在手术后服用更多麻醉止痛药；亦有报告发现术后8周内无力情况较多，以及手术切口周围有较多感觉障碍[13]。

感觉障碍

腕管综合症

腕管综合症是上肢最常见的神经病变，由腕部正中神经受压引起。手臂疼痛（尤其于夜间发生）是最常见的症状之一。食指，中指和拇指的麻木和刺痛，以及大拇指外展无力都是典型的症状。这些感觉异常的症状通常在夜间和屈曲腕关节时更加严重。孕妇也常有这类的症状。

治疗方案

首选的治疗是物理治疗和夹板固定。类固醇注射是安全且通常有效。通过开放式或微型手去术释放腕韧带，使正中神经得以减压，也是一种有效的治疗方法[14]。

手掌和手腕损伤

为了达到治疗神经和肌腱撕裂的最佳效果，需要进行无张力的神经修复和安全的肌腱修复以及特定的术后康复计划。

手部骨折的治疗基准，是尽早让伤患部位得以活动以减少僵硬情况。如果骨折不稳定，可能需要采用手术才能达致尽早活动的目标。手部和腕部的骨折（尤其是桡骨远端和舟状骨骨折），最理想的方案是以专用有限软组织剥离技术进行手术，以最大限度地减少瘢痕组织形成，并尽早让伤患部位得以活动。

一般的软组织扭伤可以用保护性支架去医治。而滑雪者拇指创伤症和急性TFCC（三角纤维软骨复合体）撕裂，因为这一类不能好好的自然癒合，则可能需要手术去修复。

参考文献

1. Wojahn RD, Foeger NC, Gelberman RH, Calfee RP. Long-term outcomes following a single corticosteroid injection for trigger finger. J Bone Joint Surg Am. 2014 Nov 19;96(22):1849-54.
2. Rhoades CE, Gelberman RH, Manjarris JF. Stenosing tenosynovitis of the fingers and thumb. Results of a prospective trial of steroid injection and splinting. Clin Orthop Relat Res. 1984 Nov;(190):236-8.
3. Saldana MJ.Trigger digits: diagnosis and treatment. J Am Acad Orthop Surg. 2001 Jul-Aug;9(4):246-52.
4. Earp BE, Han CH, Floyd WE, Rozental TD, Blazar PE. De Quervain tendinopathy: survivorship and prognostic indicators of recurrence following a single corticosteroid injection. J Hand Surg Am. 2015 Jun;40(6):1161-5.
5. Draeger RW, Bynum DK Jr. Flexor tendon sheath infections of the hand. J Am Acad Orthop Surg. 2012 Jun;20(6):373-82.
6. Giladi AM, Malay S, Chung KC. A systematic review of the management of acute pyogenic flexor tenosynovitis. J Hand Surg Eur Vol. 2015 Sep;40(7):720-8.
7. Hinds RM, Capo JT, Rizzo M, Roberson JR, Gottschalk MB. Total Wrist Arthroplasty Versus Wrist Fusion: Utilization and Complication Rates as Reported by ABOS Part II Candidates. Hand (N Y). 2017 Jul;12(4):376-381.
8. Wong CW, Ho PC. Arthroscopic Management of Thumb Carpometacarpal Joint Arthritis. Hand Clin. 2017 Nov;33(4):795-812.
9. Fletcher CDMBJ, Hogendoorn P, Mertens F. WHO Classification of Tumours of Soft Tissue and Bone. WHO; 2013.
10. Carroll RE, Berman AT. Glomus tumours of the hand: review of the literature and report on twenty-eight cases. J Bone Joint Surg Am. 1972;54:691–703.
11. Adani R1, Tarallo L, Mugnai R, Colopi S.Schwannomas of the upper extremity: analysis of 34 cases. Acta Neurochir. 2014 Dec;156(12):2325-30
12. Strömberg J, Ibsen Sörensen A, Fridén J.Percutaneous Needle Fasciotomy Versus Collagenase Treatment for Dupuytren Contracture: A Randomized Controlled Trial with a Two-Year Follow-up. J Bone Joint Surg Am. 2018 Jul 5;100(13):1079-1086.
13. Staples R, London DA, Dardas Az, Goldfarb CA, Calfee RP. Comparative Morbidity of Cubital Tunnel Surgeries: A Prospective Cohort Study. J Hand Surg Am. 2018 Mar;43(3):207-213.
14. David M Dawson. Entrapment neuropathies of the upper extremities. N Engl J Med 1993; 329:2013-2018.

此文章原文由亚洲专科医生以英文撰写
© 2018 亚洲专科医生有限公司，版权所有

更多医疗文章可于本诊所网站下载

手、腕及肘部

- 腕管综合症常见问题解答
- 手部常见的疾病

脊椎

- 腰椎管狭窄症常见问题
- 诊断腰背痛常见的问题
- 颈椎间盘突出或退化的治疗方法
- 骶髂关节疼痛常见问题

肩部

- 这真是凝肩吗？

髋部及盆骨

- 股骨髋臼撞击常见问题
- 骶髂关节疼痛常见问题
- 髋臼异常的常见问题
- 选择各类髋关节置换手术常见问题

膝部

- 前十字韧带的常见问题
- 半月板再生微创手术：植入Actifit 聚氨酯支架
- 半月板常见问题解答：撕裂、修复及移植
- 生物膝关节置换手术常见问题
- 膝部关节炎常见问题
- 膝关节软骨损伤常见问题

足部及踝部

- 拇囊炎常见问题
- 足踝微创手术
- 足踝扭伤常见问题
- 阿基里斯跟腱病常见问题

儿童骨科

- 脊柱侧弯：普遍但常被误解的疾病

香港中环皇后大道中 29 号华人行 8 楼 电话 + 852 2521 6830 传真 + 852 2521 6831
九龙尖沙咀广东道 5 号海洋中心 1210 室 电话 + 852 3420 6666 传真 + 852 2521 6831
www.asiamedicalspecialists.hk info@asiamedical.hk

20191120